



# TOMA DE DECISIONES

## SERVICIO MI INFECCIOSAS

HECTOR MEIJIDE  
R2 MEDICINA INTERNA

# CASO CLINICO




- Varón 74 años
- No AMC
- FRCV: HTA. DM tipo 2. Dislipemia.
- Cardiopatía Isquémica
  - IAM inf-lateral 1990. Enf 2 vasos. ACTP.
  - SCASEST '05. Enf 3 vasos. ACTP.
- FAC anticoagulada.
- TTOS. Sintrom, CoAprovel, Zarator, Ezetrol, Diamben, Insulina, Trangorex, Omeprazol.

# CASO CLINICO

INGRESO JUNIO '05 MII INFECCIOSAS



- CEFALEA
- FIEBRE
- MEG
- NAUSEAS Y VOMITOS



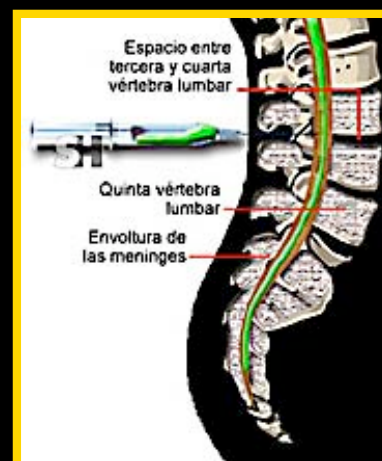TOMA  
ANTIBIOTICOS  
PARA  
EXTRACCION  
DENTARIA



## PRUEBAS COMPLEMENTARIAS

- \* Elementales N
- \* PUNCION LUMBAR →

**GRAM, CULTIVO, ANTIGENOS  
NEGATIVOS**



## LIQUIDO TURBIO

412 LEUCOS (98% linfos)  
98 GLUCOSA (123)  
108 PROTEINAS

# CASO CLINICO



INGRESO JUNIO '05 MII INFECCIOSAS

## PRUEBAS COMPLEMENTARIAS

- \* **HEMOCULTIVOS.** Negativos
- \* **TC y RMN CEREBRAL.** Sin alteraciones
- \* **ECOCARDIOGRAMA.** Ausencia de vegetaciones
- \* **EEG.** Alteracion difusa de actividad, inespecífica

TRATAMIENTO C3+AMPICILINA+METRONIDAZOL+ACICLOVIR.

## DIAGNOSTICO

**MENINGITIS BACTERIANA  
PROBABLEMENTE ABORTADA**



# CASO CLINICO



INGRESO OCTUBRE '07 MII INFECCIOSAS



Cuadro de 3d evolucion de cefalea intensa frontal, MEG, tiritona, náuseas y un vómito alimentario.

**SOSPECHA DIAGNOSTICA????**

**ACTITUD EN EL SERVICIO URGENICAS**

# ANAMNESIS

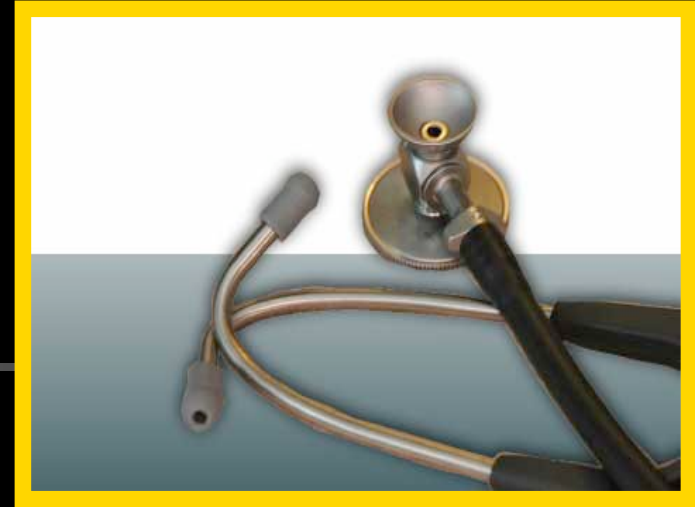

- 18/10 refiere dolor intenso pieza dentaria
- 22/10 acude al MAP por persistencia del dolor, que pauta antibióticos ( **AMOXI-CLAVULANICO** ) y antitérmicos.
- 25/10 acude al servicio urgencias por el cuadro descrito.



- VIAJES RECIENTES
- EXPOSICION ANIMALES
- CONTACTOS TB
- ACTIVIDAD SEXUAL
- CONTACTOS ENFERMOS
- ANTECEDENTES TCE
- FARMACOS
- COMORBILIDADES

# EXPLORACION FISICA



- **COC.** Regular estado general.  
Bien hidratado y perf. Eupneico en reposo. TA 160/70. Tª 37º.
- **CyC.** Prótesis dental. No se objetiva flemón. No adenopatías. Dolor a la palpación en senos frontales.
- **ACP.** Arrítmica, sin soplos audibles. MVC.
- **Abdomen.** Anodino.
- **EEII.** Pulsos distales presentes. No edemas. No datos TVP.
- **NRL.** Glasgow 15. Sin focalidad neurológica. Sin signos de meningismo.

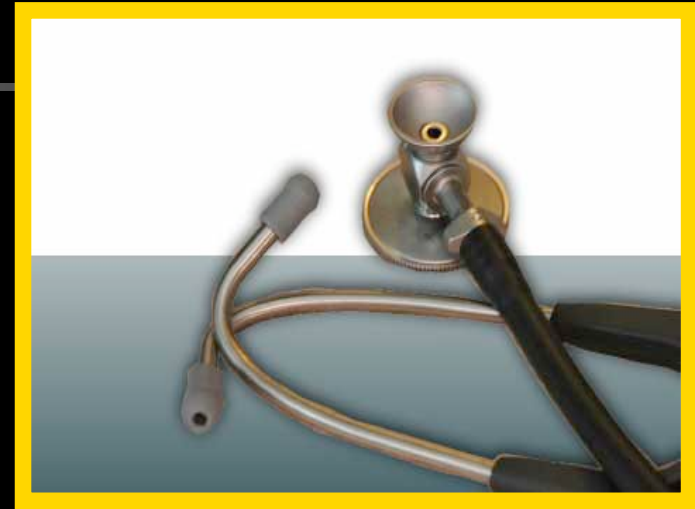
# EXPLORACION FISICA

## ■ Piel y mucosas.

- Sin evidencia de lesiones cutáneas.
- Orofaringe normal.
- No se objetivan úlceras ni lesiones en genitales.

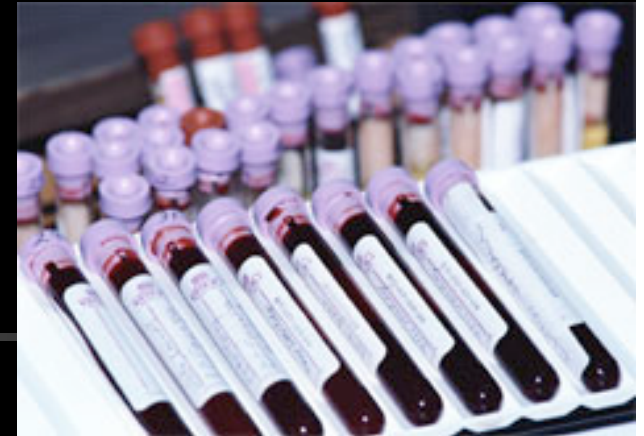## ■ Exploración ORL.

- Discreta molestia sobre senos frontales.
- Parótidas no dolorosas.

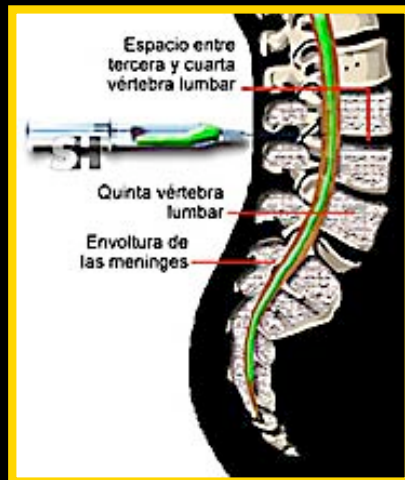





# PRUEBAS COMPLEMENTARIAS



- **HEMOGRAMA.** HB 13, Leucos 8310 (69%), Plaq. 155000.
- **BIOQUIMICA. ANALISIS ORINA.** Normales
- **COAGULACION.** INR 1.35
- **EKG.** FA 80 lpm. Sin alteraciones.
- **RX TORAX y SENOS.** Sin alteraciones.



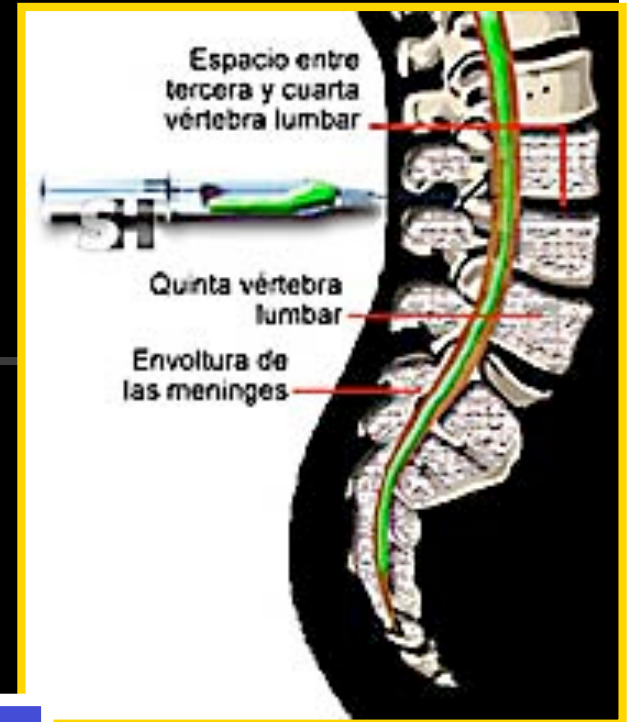
## INDICACIONES TAC

- COMA/ NIVEL CONCIENCIA.
- CONVULSIONES
- FOCALIDAD NEUROLOGICA
- EDEMA PAPILA
- AFECTACION AREA ORL
- INMUNCOMPROMETIDO

# PRUEBAS COMPLEMENTARIAS

- Bioquímica (recuento, prot. y glucosa )
- ADA
- Gram y cultivos (bact. y micobact.)
- Antígenos
- Citología
- PCR virus →

- HERPES / ENTEROVIRUS
- DISPONIBLE HJC 3/12/07
- IMPORTANCIA RAPIDEZ
- IMPORTANCIA LUGAR



## OTRAS PRUEBAS...

- HEMOCULTIVOS
- PCR
- SEROLOGIAS
- PARAMETROS ENF. SISTEMICAS

# PRUEBAS COMPLEMENTARIAS

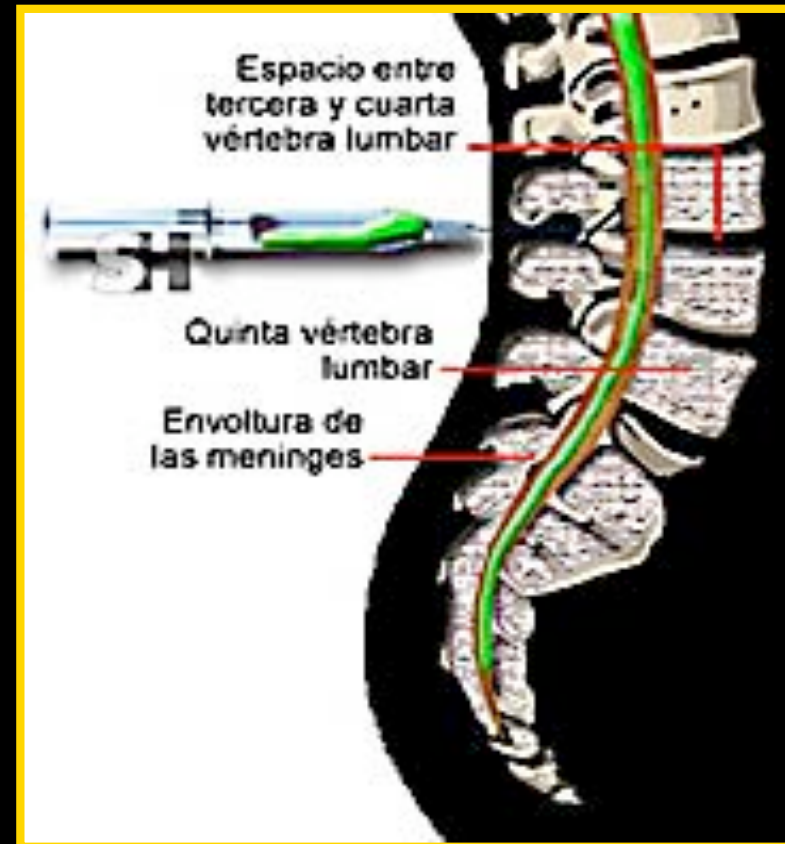- 3 Hematias
- 29 Leucos (95%)
- 93 Glucosa (161)
- 50 Proteinas

GRAM negativo

CULTIVO pdte.



ADA 1.16

ANTIGENO negativo



**MENINGITIS LINFOCITARIA GLUCOSA NORMAL Y PROTEINAS ALTAS**

# SOSPECHA DIAGNOSTICA



# POSIBILIDADES DGX.



---

## RELACIONADO CON EL EPISODIO ANTERIOR

- Meningitis recurrente
  - MOLLARET
  - FARMACOS
  - TB
  - OTRAS
- Meningitis bacteriana abortada ( coincidencia?? )

# POSIBILIDADES DGX.

NO RELACIONADO

- **M. BACTERIANA** ( NEUMOCOCO, LISTERIA, MENINGOCOCO.. )
  - ABORTADA
  - FOCO PARAMENINGEO
  - ENDOCARDITIS INFECCIOSA
- **M. VIRICA** ( Enterovirus, herpesvirus...)
- **M. TB**
- **M. INFECCIOSAS** ( Lyme, Lues, Leptospira, Hongos, Parasitos...)
- **M. ASOCIADA SISTEMICAS** ( Lupus, Sarcoidosis, Beçhet...)
- **M. ASOCIADA A NEOPLASIAS**

# MANEJO

- TTO.  
CONSERVADOR ??



- ANTIBIOTICOS EMPIRICOS ??  
ANTIVIRICOS ??



# MANEJO

- TTO.  
CONSERVADOR ??



- ANTIBIOTICOS EMPIRICOS

**CEFTRIAXONA 2gr./12h + AMPICILINA 2gr./4h + METRONIDAZOL**

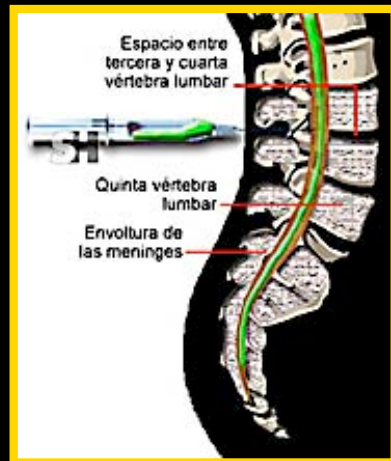




# EVOLUCION CASO



- Evolución tórpida.
- Enfermo con fiebre alta 39°, con cefalea intensa, refractaria a analgesia...aceptable estado general.
- Funciones cerebrales conservadas.
- Sometido varias tandas de hemocultivos...

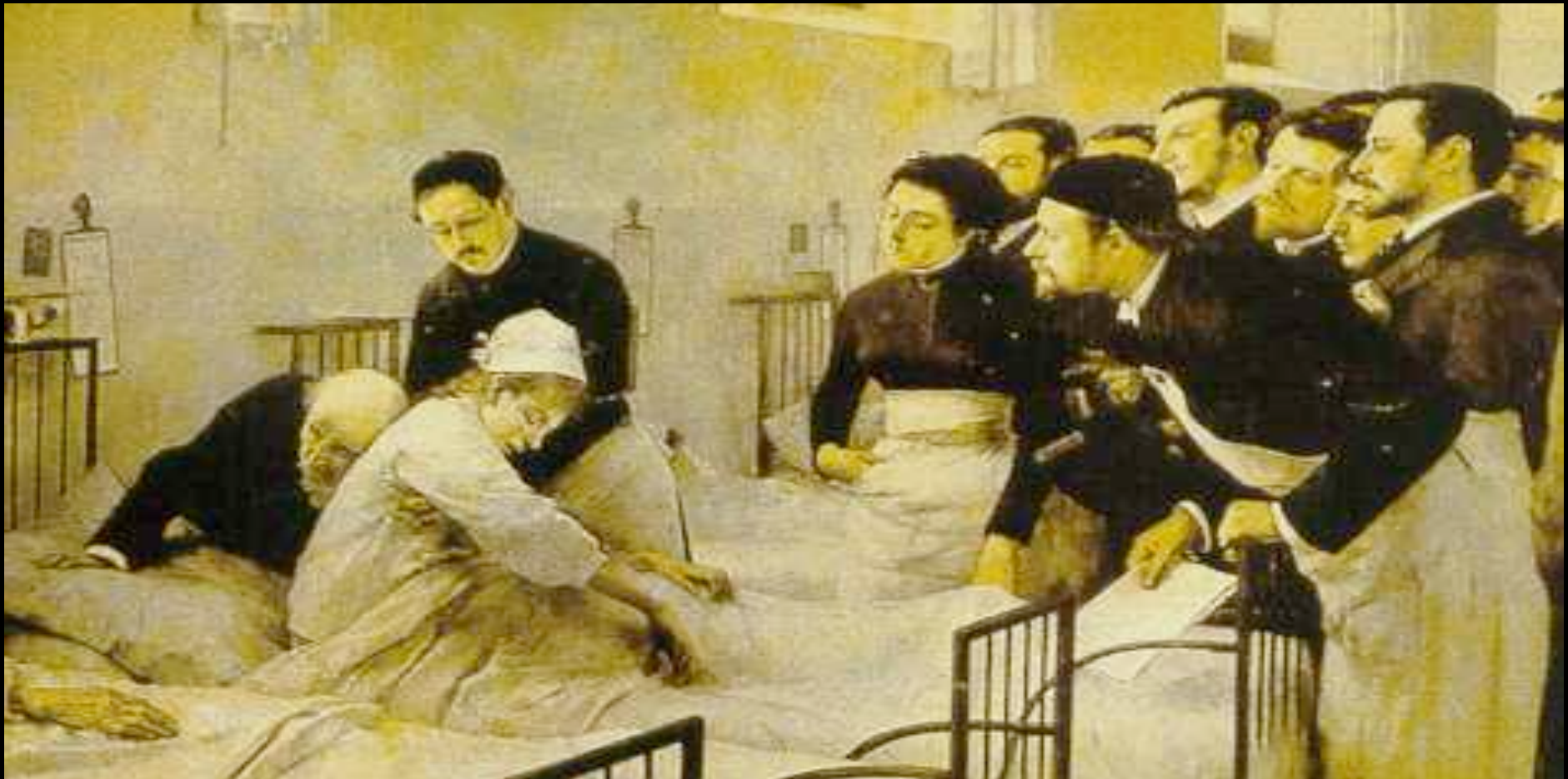

**HEMATIES 9  
LEUCOS 89 (98%)  
GLUCOSA 83  
PROTEINAS 68**



# EVOLUCION CASO

1. INGRESO 2005
2. INGRESO 2007
3. CUADRO SIMILIAR 2006



## REVISION LITERATURA

**Amoxicillin-induced aseptic meningo-encephalitis.**  
**Allergy. 2003 Jul;58(7):687-8. No abstract available.**  
**PMID: 12823140 [PubMed - indexed for MEDLINE]**

**Amoxicillin-induced aseptic meningitis.**  
**Neurology. 2001 Nov 13;57(9):1734. No abstract available.**


**[Recurrent aseptic meningitis associated with amoxicillin-clavulanic acid]**  
**Med Clin (Barc). 2000**

**Amoxicillin can induce aseptic meningitis.**  
**Arch Intern Med. 1999 Dec 13-27;159(22):2746. No abstract available.**

**Aseptic meningitis after treatment with amoxicillin.**  
**BMJ. 1999 Jun 5;318(7197):1521. No abstract available.**

**Amoxicillin caused aseptic meningoencephalitis]**  
**Lakartidningen. 1999 Jan 20;96(3):201-2. Swedish. No abstract available.**

# CONCLUSION CASO



- **En base a ...**
  - Historia clinica
  - Hallazgos LCR
  - Evolucion del cuadro (15ºd tto. ATB )
  - Evidencias de la literatura
- **En <48h afebril y asintomático.**

**MENINGITIS ASEPTICA RECURRENTE  
PROBABLEMENTE ASOCIADA A TOMA DE  
AMOXICILINA-CLAVULANICO.**





# MENINGITIS ASEPTICA POR FARMACOS

- Reaccion inflamatoria meninges causada por fármacos.
- AINEs, IG, OKT3, ATB...
- Desarrollo corto intervalo tiempo. Independ. exposición previa
- Mecanismo patogenia HS I/III ( **S. ALERGIAS** )
- Remiten con la retirada del farmaco.
- LCR. Predominio polinuclear
- Diagnostico exclusión. Difícil **M. BACTERIANA ABORTADA**
- Pronostico excelente.



**En resumen ...**





# TOMA DE DECISIONES

## SERVICIO MI INFECCIOSAS

HECTOR MEIJIDE  
R2 MEDICINA INTERNA